Aus dem pathologischen Institut der Universität München.
(Direktor: Professor Dr. Borst.)

Über zwei weitere Fälle

von

Defekt des Herzbeutels.

Inaugural-Dissertation

verfasst und einer

hohen medizinischen Fakultät

der

Königl. Bayr. Ludwig-Maximilians-Universität zu München

zur

Erlangung der Doktorwürde

in der

Medizin, Chirurgie und Geburtshülfe

vorgelegt von

Martha Plaut
Medizinalpraktikantin.

Mit 4 Abbildungen im Text.

Wiesbaden.
Verlag von J. F. Bergmann.
1912.

Aus dem pathologischen Institut der Universität München.
(Direktor: Professor Dr. Borst.)

Über zwei weitere Fälle

von

Defekt des Herzbeutels.

Inaugural-Dissertation

verfasst und einer

hohen medizinischen Fakultät

der

Königl. Bayr. Ludwig-Maximilians-Universität zu München

zur

Erlangung der Doktorwürde

in der

Medizin, Chirurgie und Geburtshülfe

vorgelegt von

Martha Plaut
Medizinalpraktikantin.

ACAD. LUGD. BAT. BIBL.

Mit 4 Abbildungen im Text.

Wiesbaden.
Verlag von J. F. Bergmann.
1912.

Gedruckt mit Genehmigung der medizinischen Fakultät der Universität München.

Referent: Professor Dr. Borst.

Druck von Carl Ritter, G. m. b. H., Wiesbaden.

Meinem Vater!

Digitized by the Internet Archive
in 2026

https://archive.org/details/IA41548303_0087

Im Gegensatz zu der Häufigkeit der Missbildungen des Herzens selbst stellen Missbildungen von Seiten des umhüllenden Perikards äusserst seltene Vorkommnisse dar. Hier ist zu unterscheiden zwischen Miss- resp. Defektbildungen, denn um solche handelt es sich — bei angeborener Dystopie des Herzens ausserhalb der Brusthöhle (Ektokardie) und Defektbildungen des Herzbeutels bei normaler Lage des Herzens innerhalb der Brusthöhle und vollständigem Verschluss derselben. Letztere Beobachtungen sind besonders selten. Die Zahl der bisher in der Literatur veröffentlichten Fälle ist nur eine geringe; eine zuletzt gegebene Zusammenstellung von Ebstein (4) erwähnt 32. Versé (13) gibt zahlenmässige Angaben: Unter 13000 Sektionen, welche am pathologischen Institute zu Leipzig vom Januar 1900 bis Oktober 1909 vorgenommen wurden, wurde zwei Mal ein Defekt von Seiten des Perikards beobachtet. Die Literatur über Defektbildung des Herzbeutels ist in den letzten Jahren mehrfach zusammengestellt worden an leicht zugänglichen Orten, so besonders von Perna (9) im Anatom. Anzeiger 1910 im Anschluss an einen von ihm beobachteten Fall, sodass eine ausführliche Zitierung derselben sich erübrigen dürfte. Über die älteren Fälle mögen daher einige Angaben genügen; auf die aus neuerer Zeit stammenden Beobachtungen, bei welchen teilweise der Versuch gemacht wurde, die Genese der Defektbildungen an der Hand unserer Kenntnisse über die Entwicklungsgeschichte des Perikards zu erklären, werde ich etwas ausführlicher eingehen.

Faber (5), welcher in seiner Arbeit 10 Fälle von angeborenem Mangel des Herzbeutels zusammenstellt, unterscheidet, je nachdem das Herz sich zu den Pleurasäcken verhält, zwischen einer Lage des Herzens

in der Mitte zwischen den beiden Pleurahöhlen — der Herzbeutel fehlt hierbei völlig, das Herz tangiert den rechten wie den linken Pleurasack — und einer Lage des Herzens in einem gemeinsamen Hohlraum mit der linken Lunge. Die Beschreibung des bisher einzigen Falles, wo das Herz ohne Perikard zwischen den Pleurasäcken lag, stammt von Lawson Tait. 1869.[1]) Es handelte sich um eine 29-jährige Frau. Die Defektbildung fiel bei der Sektion zunächst nicht auf; sie wurde erst bemerkt, als der Versuch gemacht wurde, den Herzbeutel zu eröffnen. Es zeigte sich hierbei, dass derselbe vollständig fehlte, das Herz «nackt» und nur von fetzigem Bindegewebe bedeckt, zwischen den beiden Pleurasäcken gelegen war. Die Beschreibung des Falles ist nur eine äusserst kurze; Zweifel an der Sicherheit derselben scheinen in Anbetracht der Kürze der Beschreibung erlaubt. Auch Perna (9) hält den Fall für unsicher.

In den übrigen 9 von Faber (5) erwähnten Fällen lag stets das Herz mit der linken Lunge in einem gemeinsamen Hohlraum; das Herz war in toto in den linken Pleurasack gewissermassen eingestülpt. Bei drei Fällen war keine Spur des Herzbeutels aufzufinden; 6 zeigten Rudimente desselben in verschiedenen Graden der Ausbildung. Die am geringsten ausgebildeten Rudimente stellten eine Anzahl hahnenkammförmiger, derber, bis zu 5 cm hoher und an ihrer Basis 2 cm dicker Wülste um die Herzbasis dar, besonders um den inneren und hinteren Umfang derselben herum. Stärker entwickelte Rudimente des Herzbeutels wurden in verschiedenen Fällen repräsentiert durch halbmondförmige Falten, die teils noch auf diejenige Partie der linken Pleura mediastinalis beschränkt waren, welche der Basis des Herzens gegenüber lag, teilweise sich bis zu den grossen Gefässen hin erstreckten und sich hier teils oben und teils hinten inserierten. Durch diese Falten wurden flache Gruben und Taschen gebildet, welche Teile des rechten Herzens in sich aufnehmen konnten. Die Falten stellten Duplikaturen der mediastinalen Serosa dar, welche durch zwischen die beiden Blätter eingelagertes fibröses Gewebe verstärkt wurden; je nach der Entwicklung des fibrösen Gewebes war die Resistenz der Falte verschieden und näherte sich der einen Aponeurose.

Eine weitere Stufe der Ausbildung der Rudimente des Perikards stellten Fälle dar, in welchen die Falte nach unten und links sich weiterhin entwickelt und auf das Zwerchfell übergegriffen hatte; sie um-

[1]) Zitiert nach Faber.

fasste so den ihr zugewandten rechten unteren Umfang des Herzens in dessen Ruhelage von der Basis bis zur Spitze. Die letzten Fälle führten über zu solchen, wo die Falte sich weit in die Höhe entwickelt hatte, dass sie einen beträchtlichen Teil des Herzens umschloss. Hier handelte es sich dann nicht mehr um Herzbeutelrudimente, sondern um partielle Defektbildungen; diese waren jedoch stets so gross, dass das Herz leicht durch dieselben austreten konnte. Die nach der Faberschen Arbeit beschriebenen Fälle bringen für die Lehre von der Defektbildung des Perikards nichts wesentliches hinzu; es sind kasuistische Mitteilungen, die der Seltenheit der Beobachtung wegen publiziert wurden; in allen Fällen handelt es sich um partielle Defektbildungen.

Die von Faber (5) an der Hand der von ihm zitierten Fälle gegebene Stufenfolge der verschieden weitgehenden Ausbildung der Herzbeutelrudimente lässt sich leicht noch weiter fortsetzen, indem man sich die rechts vom Herzen zur Entwicklung gekommene Falte teils vor, teils hinter dem Herzen weiter nach links vorwachsen denkt bis zur schliesslichen Vereinigung ihrer beiden Schenkel links vom Herzen und dem damit vollzogenen definitiven Abschluss der Perikardialhöhle. Je nach Vorhandensein und Ausdehnung der Herzbeutelteile würden die Defekte immer kleinere sein, die Kommunikationen zwischen der vorhandenen Perikardialhöhle und der linken Pleurahöhle immer engere werden. Theoretisch betrachtet existiert die Möglichkeit, dass alle Stadien der verschiedenen Ausbildung des Herzbeutels, d. h., also alle durch die obige Überlegung möglichen Defektbildungen vorkommen können, dass sie nur wegen der Seltenheit derartiger Missbildungen überhaupt noch nicht zur Kenntnis gelangt sind. Der von Douglas Powell[1]) 1869 bekannt gegebene Fall, bei welchem sich nur eine linsengrosse Öffnung im Herzbeutel oberhalb der Pulmonalis befand, würde eine bei weitgehender Vereinigung der Herzbeutelteile zu beobachtende Defektbildung repräsentieren.

Faber (5) rekonstruiert aus den erhobenen pathologischen Befunden der verschieden weitgehenden Ausbildung der Herzbeutelrudimente in den einzelnen Fällen die normale Entwicklungsgeschichte des Perikards und sieht in den verschieden ausgebildeten Herzbeutelrudimenten die fixierten Etappen des bei der Herzbeutelbildung durchlaufenen Entwicklungsprozesses; es ist dies ein Schluss, welcher für die Zeit, aus der die Arbeit Fabers (5) stammt, und in welcher man über die Ent-

[1]) Zitiert nach Schindewolf.

wicklung des Perikards noch nichts wusste, sehr gut war, der jedoch heute, wo wir über die Entwicklungsgeschichte des Perikards in anderer als der von Faber angenommenen Weise unterrichtet sind, sich nicht mehr aufrecht erhalten lassen dürfte.

Der Chiarische (3) Fall betraf einen 46-jährigen Mann, welcher an Leberzirrhose mit tuberkulöser Peritonitis bei alter Spitzentuberkulose gestorben war. Bei der Sektion zeigte sich, dass das Herz frei in der linken Pleurahöhle gelegen war und daselbst der medialen Fläche der linken Lunge unmittelbar anlagerte. Das Herz war vom viszeralen Perikard bedeckt. Der Rest des parietalen Perikards fand sich in Form einer 3 cm hohen Duplikatur an der Übergangsstelle der Pleura mediastinalis dextra auf die Vena cava inf., welche halbmondförmig nach hinten hinter den Vorhöfen bis zum Hilus der linken Lunge verlief.

Im Falle von Boxall (1) fand sich bei einer 20-jährigen Frau, welche im puerperium gestorben war, ein Defekt in der linken Seite des Perikards, durch welche das Herz in die linke Pleurahöhle ausgetreten war. Hinter dem Herzen war eine sichelförmige Falte vorhanden, welche unten mit dem Zwerchfell verbunden war und sich bis zum Eintritt der Vena cava inf. in das Herz ausdehnte. Diese Falte begrenzte eine 1,89 cm tiefe Grube, aus welcher die Herzspitze geschlüpft war.

Der von Orth (8) in seinem Lehrbuch zitierte Fall ist nicht genauer beschrieben; er ist erwähnenswert, weil ein Aneurysma dissecans an der linken Seite der Aorta durchgebrochen war, und infolge des Defektes an Stelle eines Hämatoperikardiums einen linksseitigen Hämatothorax bewirkt hatte.

Der Schindewolfsche (12) Fall betrifft ein Sammlungspräparat des Marburger pathologischen Instituts. Das Herz lag frei im linken Pleuraraum. Von dem eigentlichen Perikardialhohlraum waren nur noch Andeutungen in Gestalt von Taschen vorhanden, eine untere flache, welche dem rechten Ventrikel gegenüberlag, und zwei tiefere oben hinter den grossen Gefässen. Der Rand des Perikardiums setzte sich an der Grenze des linken Vorhofs und des linken Ventrikels an, stieg dann in einem flachen Bogen nach abwärts, zog sich in der Nähe des Eintritts der Vena cava sup. in das rechte Atrium hinter dem Herzen her, um sich schliesslich in einem weit geschweiften Bogen an der Vorderfläche der Aorta ascendens 5 cm oberhalb ihres Austrittes aus dem Herzen fächerartig anzusetzen; gegenüber dem rechten Vorhof war der fibrös verdickte Rand des Perikardrestes bandartig.

Im Falle von Saxer (11) wurde der Defekt des Herzbeutels bei einer 38-jährigen Frau, welche an Phthise verstorben war, beobachtet. Das Herz lag vollständig frei in der linken Pleurahöhle, das parietale Blatt des Perikardiums fehlte fast vollständig. Nur der rechte Vorhof und der Ursprung der Aorta waren von einer halbmondförmigen Tasche umschlossen. Die Innenfläche derselben zeigte vollständig die Beschaffenheit des normalen Herzbeutels. Die Tasche wurde von einer leistenförmigen Falte gebildet, welche am rechten Rand des Stammes der Pulmonalis, ungefähr 4 cm oberhalb der Klappen begann, die Herzbasis fast ganz umkreiste und am hinteren Umfange des Herzens links neben der hinteren Längsfurche inserierte. Der Rand der Falte war scharf und ging in das vordere Mediastinum über. Neben dem freien Rande der Falte verlief der linke Nervus phrenicus. Abgesehen von einigen Sehnenflecken an der Vorderfläche des Herzens und Residuen strangförmiger Adhäsionen zwischen der Pleura der linken Lunge und der Herzoberfläche war in dem Fall nichts besonderes.

Die zwei von Picchi (10) mitgeteilten Fälle betrafen einen 60-jährigen Mann und eine 31-jährige Frau, die beide an einer linksseitigen Lungenentzündung gestorben waren. Im ersten Fall fand sich ein Verwachsungsstrang zwischen dem äusseren Rand des linken Ventrikels und dem entsprechenden Rand der linken Lunge; das Perikard war in seinem viszeralen Teil normal; anstatt sich jedoch nach aussen und unten als parietales Blatt umzuschlagen, bedeckte es nur den Aortenbogen und setzte sich in die mediastinale Pleura fort.

Im zweiten Fall war das Herz von glattem, glänzendem Epikard bedeckt und in unmittelbarem Kontakt mit der mediastinalen Fläche der linken Lunge. Das Pericardium parietale fand sich nur in Form zweier Rudimente, von denen das eine als dünne Falte rechts, das zweite hinter dem Herzen im Bereich der linken Pulmonalvene vorhanden war. Beide Rudimente hingen am Zwerchfell zusammen.

Versé (13) beschrieb einen Fall von kongenitalem Defekt des Herzbeutels bei einer 30-jährigen Frau, die an den Folgen einer Lysolvergiftung ad exitum gekommen war. Herz und linke Lunge lagen in einem gemeinsamen Raum, der von der rechten Pleurahöhle durch eine dünne, von Serosa überzogene Scheidewand getrennt war. Die Herzgrösse war gehörig; eine rudimentäre Andeutung des fehlenden Herzbeutelabschnittes fand sich in Gestalt einer Faltenbildung, welche von

der linken Lungenwurzel und dem Sulcus horizontalis des Herzens ausging, die untere Hohlvene bei ihrem Durchtritt durch das Zwerchfell vorne umkreiste und in die Scheidewand der beiden Brusthöhlen überging, sich hier als dünner Strang nach oben hin fortsetzte, um dann nochmals faltenartig sich abzuheben und an die Mitte der Aorta ascendens anzusetzen. Der Sinus pericardii war bindegewebig abgeschlossen; zwischen linkem Oberlappen und linkem Ventrikel bestand eine kurze strangförmige Verwachsung. Am Rande des linken Oberlappens fanden sich dünne bindegewebige Fransen, der Oberlappen zeigte eine normale Kerbung.

Der Fall von Perna (9) betraf einen 68-jährigen Mann, der an chronischer Enteritis gestorben war. Das Herz, von normaler Grösse, Form und Farbe, lag frei in der linken Pleurahöhle, von der linken Lunge zum Teil bedeckt. Auf dem viszeralen Perikard der Vorderfläche fanden sich einige Schnenflecke, ferner ein bindegewebiges Band, welches sich von der medialen Fläche der linken Lunge zur ventralen Oberfläche des Herzens hinüberzog und in einer Entfernung von 7 cm von der Herzspitze inserierte. Histologisch fanden sich in diesem Band Residuen eines alten entzündlichen Prozesses. Die rechte Wand des Perikards wurde gebildet von einer sichelförmigen Falte aus Bindegewebe, welche 6 cm breit, sich von dem aufsteigenden Teil des Aortenbogens erhob und zum Diaphragma hinzog. Der letzte Rest des Perikards an der Hinterfläche wurde dargestellt durch eine halbmondförmige Falte hinter den Gefässen an der Basis des Herzens, welche in einer gekrümmten Linie die Pulmonalvenen kreuzte und nach vorne sich in das sichelförmige rechts gelegene Rudiment des Perikards fortsetzte.

Mit wenigen Worten sei noch kurz des Verhaltens des Nervus phrenicus sinister gedacht, welcher bei Defektbildung des Perikards Anomalien in seinem Verlauf erkennen lässt. Derselbe nimmt nach Faber (5) seinen Verlauf stets dicht entlang dem freien Rand des Herzbeutelrudimentes. In je geringerer Ausbildung das Rudiment sich findet, um so weiter weicht seine Lage nach rechts ab. Bei völligem Mangel des Herzbeutels kommt er schliesslich ganz nach rechts zusammen mit dem rechten Zwerchfellnerven in den spaltförmigen Zwischenraum der beiden Mediastinalblätter zu liegen. Der linke Nervus phrenicus läuft dabei ganz oberflächlich, direkt unter dem Brustbein, der rechte mehr in der Tiefe.

Im Fall von Chiari (3) lief der Nervus phren. sin. an der äusseren Fläche des Umbiegungsrandes des mediastinalen Blattes der linken

Pleura zum kostalen Blatt derselben vor dem Herzen in schräger Richtung, dessen Längsachse kreuzend, nach abwärts bis zum Zwerchfell, um dann unter fast rechtem Winkel nach links hin abzubiegen.

Im Falle von Schindewolf (12) lief der Nerv. phren. sin. zunächst zwischen den Blättern der Pleura mediastinalis herab, 5 cm von dem freien Rand der Perikardialfalte entfernt, näherte sich dem Rand an der Stelle, wo er nach links umbog und ging dann zum Zwerchfell. Seine Verlaufsrichtung war somit von rechts oben nach links unten gerichtet, indem er dabei die longitudinale Herzachse in einem Winkel von ca. 45° kreuzte. Der rechte Nervus phren. lag normal Im Saxerschen (11) Fall lag der linke Nerv. phren. innerhalb der das Herzbeutelrudiment repräsentierenden Falte in der Nähe der freien Kante, während er im Versé'schen Fall in einer dünnen Scheidewand am Sternum nach abwärts verlief. Im ersten Fall von Picchi fand sich der linke Nerv. phren. hinter dem Sternum, 2 cm von der Medianlinie entfernt in der Falte des Herzbeutels. Im zweiten Fall verlief er längs der Vorderfläche der Herzbeutelhöhle ganz dicht an der Mittellinie.

Im Falle von Perna (9) nahm der Nervus phren. sin. einen von dem in den übrigen Fällen beschriebenen Verhalten abweichenden Verlauf. Von der Vorderfläche des Musculus scalenus aus trat er in die Thoraxhöhle ein, verlief dann hinter der linken Vena anonyma parallel zur linken Arteria subclavia, und von hier aus nach hinten in geradlinigem Verlauf, kreuzte die linke Lungenwurzel hinter der Art. pulmon., dann den Ursprung der linken unteren Lungenvene und erreichte so den hinteren Teil des Zwerchfells.

Im folgenden geben wir die Beschreibung zweier weiterer Fälle von partieller Defektbildung des Herzbeutels, welche mit den oben referierten weitgehende Übereinstimmung zeigen, jedoch wegen der Seltenheit der Beobachtung Interesse verdienen.

Der erste Fall von Defekt des Herzbeutels stellt einen zufälligen Befund gelegentlich der Sektion eines 30-jährigen, an Sepsis gestorbenen Mannes dar. Dieser war erst kurz vor seinem Tode in ärztliche Behandlung gekommen, und es hatte sich bei der Untersuchung des Herzens nichts besonderes ergeben. Bei der Eröffnung der Brusthöhle zeigte sich sofort nach Abnahme des Sternums der Defekt der ganzen linken Hälfte und der Vorderfläche des parietalen Perikards. Nach oberflächlicher Inspektion des Situs wurden daraufhin die Hals- und Brustorgane im Zusammenhang herausgenommen. Dabei zeigte sich,

dass die linke Lunge flächenhaft mit der Brustwand verwachsen war; ebenso fanden sich Verwachsungen zwischen dem rechten Unterlappen und der rechten Thoraxwand. Die herausgenommenen Brustorgane wurden in Kayserlingscher Flüssigkeit gehärtet. Die Fig. 1 und 2 zeigen die Verhältnisse des gehärteten Präparates, Der nachstehende Befund wurde ebenfalls am gehärteteten Präparat aufgenommen.

Fig. 1. Fall I. Ansicht des Brustsitus von vorne.
a = freier Rand des Rudiments des parietalen Perikards.

Wie bereits erwähnt, war der Defekt des Herzbeutels ein sehr weitgehender, und zwar fehlte das parietale Blatt des Herzbeutels entsprechend der ganzen Vorderfläche des Herzens und oberhalb der grossen Gefässe; ferner die ganze linke Hälfte des parietalen Perikards sowie die ganze Unterfläche bis auf eine weiter unten genauer beschriebene halbmondförmige Falte. Von der rechten Hälfte des parietalen Perikardblattes fand sich ausgebildet eine annähernd in der Medianlinie befindliche sagittal gestellte, derbbindegewebige Membran, die nach oben zu mit einem scharfen Rand endete, an ihrer, dem Herzen

zugekehrten Fläche sehnige Beschaffenheit zeigte und glänzend war. (Fig. 1 a.) Diese sagittal gestellte Lamelle nahm ihren Ursprung etwas rechts von der Mittellinie aus dem Zwerchfell, verlief steil und etwas nach links und oben, überschritt die Mittellinie nach links in der Höhe

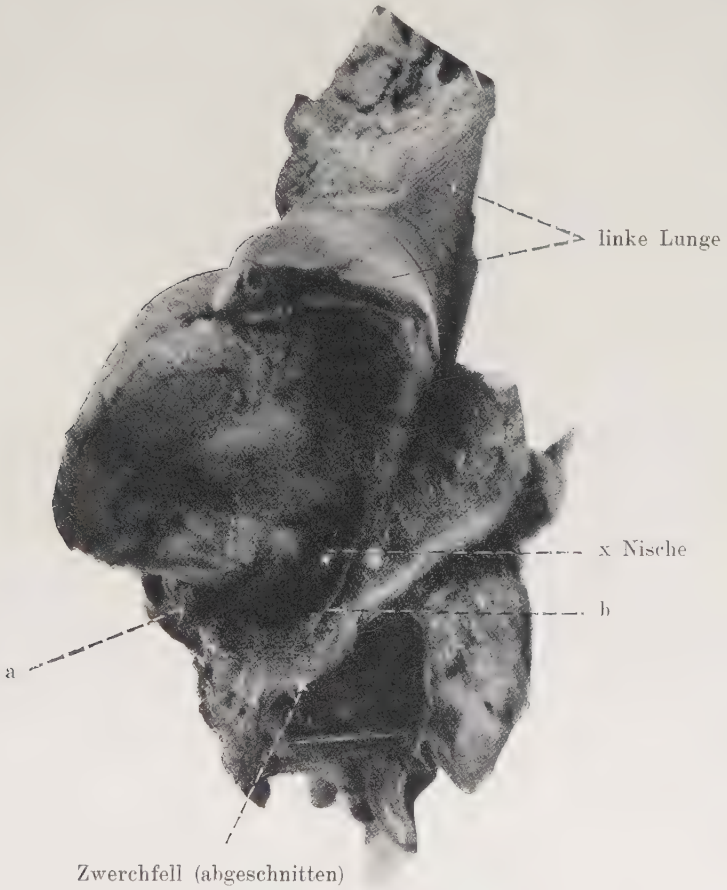

Fig. 2. Fall I. Herz nach oben luxiert. Ansicht von unten und links.
a = Rechtes Rudiment des parietalen Perikards.
b = unteres Rudiment des parietalen Perikards.

des Sulcus coronarius des Herzens, um etwas oberhalb dieser Stelle in das Fettgewebe des vorderen oberen Mediastinums überzugehen. Zwischen der linken inneren Fläche der in Rede stehenden sagittalen Membran und der Oberfläche des Herzens waren bei der Sektion einige leicht zu lösende fibröse Verwachsungsstränge vorhanden. Diese wurden gelöst; die Abbildung zeigt die Verhältnisse nach Lösung der Verwachsungen. Die sagittal gestellte Membran stellte das Rudiment der

rechten Hälfte des parietalen Perkiardiums dar und mass in ihrer Länge 9, in ihrer Höhe 6 cm. Von ihrem unteren Insertionspunkt am Zwerchfell ausgehend fand sich eine zweite halbmondförmig gestaltete, sehnige, glänzende Lamelle, welche nach links und oben hinter dem rechten Vorhof verlief, die untere Hohlvene nach ihrem Durchtritt durch das Diaphragma kreuzte, nach oben zur linken Lungenwurzel aufstieg und teils an dieser, teils an der Rückfläche des linken Vorhofs in der Höhe der linken Lungenwurzel inserierte. (Fig. 2 b.) Der Rand dieser Falte, welche als das untere, hintere Rudiment des parietalen Perikards anzusprechen war, war scharf. Der Abstand des freien Randes der Falte von der unteren Hohlvene betrug 1,2 cm. Zwischen der Hinterwand des linken Vorhofs und dieser sehnigen Lamelle wurde ein tiefer nischenförmiger Hohlraum gebildet, welcher sich bis an die hintere obere Kante des linken Vorhofs abtasten liess. (Fig. 2 x.) Die grossen Gefässe an der Basis des Herzens waren in gehöriger Lage und ohne Besonderheiten. Der Sinus pericardii war verschlossen. Die Oberfläche des Herzens zeigte multiple fetziglamellöse Auflagerungen fibröser Natur. Diese waren zwischen der Rückwand des Sternums und der Oberfläche des Herzens ausgespannt gewesen und waren bei der Sektion durchtrennt worden. Zwischen ihnen sah man die sehnig glänzende Oberfläche des viszeralen Perikards. Diese Auflagerungen erstreckten sich über die ganze Oberfläche des Herzens bis zur Kante des rechten Ventrikels und waren auf der Rückfläche des Herzens besonders im Bereiche der linken Kammerwand vorhanden, sowie an der linken Kante; hier allerdings in geringerer Entwicklung. Die Pleura des linken Unterlappens trug ebenfalls fibrös-membranöse fetzige Auflagerungen, welche sich zur linken Herzkante hinüberzogen. Der vordere Rand des linken Unterlappens zeigte fadenförmige, teilweise reich verästelte Exkreszenzen, die der Oberfläche des Herzens frei auflagerten. Es handelte sich hier offenbar um Adhäsionen zwischen linkem Lungenrand und Herzoberfläche, welche durch die peristaltische Bewegung des Herzens bereits gelöst worden waren. Dieselben fetziglamellösen Auflagerungen wie auf dem Herzen selbst fanden sich auf der Oberfläche der linken Zwerchfellkuppe. Auch hier waren bei der Sektion Verwachsungen mit dem Herzen vorhanden gewesen. Da das Präparat wegen der Seltenheit des Befundes für die Sammlung konserviert wurde, wurde von einer weiteren Sektion des Herzens selbst Abstand genommen. In bezug auf Grösse und Konfiguration erschien das Herz durchaus normal. Der linke Nervus phren. verlief etwas links von der Medianlinie, parallel der sagittal gestellten Lamelle $1^1/_2$—2 cm vom

freien Rande derselben entfernt nach unten, der rechte Nerv. phren. tiefer und etwas rechts von der Medianlinie ebenfalls in sagittaler Richtung.

Der zweite Fall wurde mir von Herrn Professor Dr. Fischer in Frankfurt a. M. zur Beschreibung überlassen. Ich gestatte mir ihm auch an dieser Stelle hierfür bestens zu danken. Der Fall ist bereits von Herrn Professor Dr. Fischer im ärztlichen Verein zu Frankfurt a. M. in der Sitzung vom 20. V. 1912 (Münchener med. Wochenschr. 1912, S. 1519) demonstriert worden.

Die Defektbildung des Herzbeutels wurde beobachtet bei der Sektion eines 18-jährigen Mannes, der an einer eitrigen Meningitis gestorben war (Sekt.-Protok. 1912, Nr. 559 des Senckenbergischen pathologischen Instituts). Der in Betracht kommende Abschnitt des Sektionsprotokolls lautet folgendermassen: Nach Eröffnung der Brusthöhle sind die Lungen nur wenig retrahiert, und nach Abnahme des Brustbeins liegt sofort das Herz frei vor. Ein Herzbeutel an der Vorderseite fehlt vollkommen. An der rechten Seite ist zwischen Lunge und Herz eine Herzbeutelmembran vorhanden, die aber in scharfer Linie abschneidet. Links ist überhaupt kein Herzbeutel vorhanden, hier zeigt das Herz mehrere strangförmige Verwachsungen, teils mit der Brustwand, teils mit der linken Lunge.

Der folgende Befund wurde wie im 1. Fall an den exenterierten Brustorganen aufgenommen, welche in Kayserlingscher Flüssigkeit gehärtet waren. Die Fig. 3 und 4 (S. 16) zeigen ebenfalls die Verhältnisse des gehärteten Präparates.

An der Vorderfläche und an der linken Seite des Herzens fehlte das parietale Blatt des Herzbeutels vollkommen. Sichtbar war das rechte Herzohr, die ganze rechte Herzkante bis zur Herzspitze, die Herzspitze selbst und ein Teil des linken Ventrikels. Der übrige Teil des Herzens wurde von der linken Lunge bedeckt sowie von fetzigen membranösen Lamellen, welche von dem vorderen Rand der linken Lunge auf die Oberfläche des Herzens übergriffen (Fig. 3a).

Die linke Pleura costalis war mit der linken Lunge herausgenommen worden; sie war gering schwielig verdickt und mit der Pleura pulmonalis der linken Lunge an verschiedenen Stellen strangförmig verbunden. Die sichtbaren Teile des Herzens zeigten einen Überzug von glänzendem Epikard; nur wo die erwähnten membranösen Lamellen von der Pleura auf das Herz hinüberstrahlten, war dasselbe schwielig verdickt. Der Vorderrand des linken Oberlappens erschien gebläht und stand nur

Fig. 3. Fall II. Ansicht des Brustsitus von vorne.

a = Verwachsungsstränge zwischen Pleura der linken Lunge und Herzoberfläche.
b = bindegewebige Bänder zwischen linken Oberlappen und Herz am Sulcus coronarius.
c = flacher Verwachsungsstrang zwischen rechtem Herzohr und linkem Oberlappen.
d = sagittal gestellte Membran = rechtes Rudiment des parietalen Perikards.
e = halbmondförmige Falte = unteres Rudiment des parietalen Perikards.

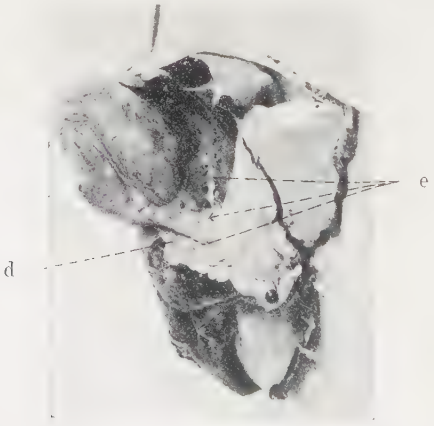

Fig. 4. Fall II. Ansicht des nach oben luxierten Herzens von unten und links. d und e wie in Fig. 3.

wenig von der Medianlinie entfernt. Beim Aufheben des linken Oberlappens spannten sich ausser den bereits erwähnten lamellösen Verbindungen zwischen linkem Lungenrand und Herzoberfläche sagittal gestellte strangförmige bindegewebige Bänder an, die, teils vom freien Rand, teils von der Unterfläche des linken Oberlappens ausgehend, diesen mit dem Herzen in der Höhe des Sulcus coronarius und in der Nähe des Kreuzungswinkels des Sulcus coronarius mit dem Sulcus longitudinalis fixierten (Fig. 3b); es fand sich ausserdem ein Band, welches in querer Richtung sich flächenhaft zwischen dem vorderen Rand des linken Oberlappens und der Oberfläche des rechten Herzohrs hinzog (Fig. 3c). Durch das letztere Band wurde ein tunnelartiger Kanal zum Abschluss gebracht, dessen Wandungen gebildet wurden durch das in Rede stehende Ligament, durch die Unterfläche des linken Oberlappens, durch die grossen Gefässe und durch die Herzbasis. Beim Versuch, die linke Lunge vom Herzen zu entfernen, spannten sich weitere flächenhafte Verwachsungen zwischen der linken Herzkante und der Unterfläche des linken Oberlappens an, welche die beiden Organe fest aneinander fixierten. Zwischen rechter Lunge und rechter Herzkante fand sich die im Sektionsprotokoll bereits erwähnte sagittal gestellte Membran (Fig. 3d). Ihre Lage entsprach annähernd der Medianlinie; nach oben setzte sie sich mit dem erwähnten Verwachsungsstrang (c) zwischen dem Vorderrand des linken Oberlappens und dem Herzohr in Verbindung, ging über ihn hinweg, kreuzte nach links die Vena cava superior und verlief zum linken Lungenhilus. Im Bereiche des oberen Verlaufes zeigte die Membran scharfe Ränder, an ihrer inneren dem Herzen zugekehrten Seite erschien sie sehnig glänzend. Die Insertion der sagittal gestellten Membran erfolgte am Zwerchfell etwas nach links von der Mittellinie, der freie nach vorn sehende Rand erschien hier in Form hahnenkammähnlicher Fettläppchen verdickt. Die Höhe der Lamelle betrug in der Nähe der Insertion am Zwerchfell ca. 5,5 cm, ihre Länge 11,5 cm. Die sagittal gestellte Membran repräsentierte das rechte Rudiment des parietalen Perikards. Von ihrer Insertion am Zwerchfell erhob sich eine halbmondförmige, mit ihrer Konkavität nach oben gerichtete Falte, welche die Vena cava inferior kreuzte, hinter dem rechten und dann hinter dem linken Vorhof nach links oben verlief und an den linken Lungenvenen ihr Ende nahm (Fig. 3e). Zwischen der sagittal gestellten Membran und der halbmondförmigen Falte fand sich eine nach rechts und unten gehende Nische. Diese Nische war ein Teil der nur rudimentär vorhandenen Herzbeutelhöhle, die halbmondförmige Falte das untere und hintere Rudiment des parietalen Perikards.

Die halbmondförmige Falte an der Rückfläche des Herzens glich der des ersten Falles vollkommen, nur war sie von geringerer Breite (hinter den Vorhöfen 6 mm). Zwischen der Falte und der Hinterwand des rechten Vorhofs fanden sich einige faden- und strangförmige bindegewebige Verwachsungen. Durch diese wurde ein zwischen der Falte und der Rückwand des rechten und linken Vorhofs gelegener Hohlraum durchquert; dieser Hohlraum konnte ebenfalls als Teil einer nur rudimentär vorhandenen Herzbeutelhöhle angesehen werden. Hinter dem linken Vorhof war der Rand der freien Falte scharf, nach vorne und unten zu fanden sich an ihr wieder eine Anzahl derselben hahnenkammähnlich gestalteten Fettläppchen wie am freien Rand der sagittal gestellten Membran.

Der linke Nervus phrenicus verlief in einer Entfernung von $1^1/_2$ cm vom freien Rand der sagittal gestellten Membran entfernt, der rechte vor der rechten Lungenwurzel zum Zwerchfell.

Epikrise.

In mehreren Arbeiten über Defektbildung des Perikards wird die Genese der in Rede stehenden Missbildung mit einer anormalen Entwicklung der Pleuroperikardialhöhle in Zusammenhang gebracht, und die Lage des Herzens in einer gemeinsamen Höhle mit der linken Lunge durch einen nicht vollzogenen Abschluss der Perikardialhöhle von der linken Pleurahöhle erklärt. Um hier verständlich zu werden, müssen wir kurz auf die entwicklungsgeschichtlichen Verhältnisse der Perikard- und Pleurabildung eingehen. Wir tun dies im Anschluss an die Arbeit von Brachet (2), die Lehrbücher von Hertwig (6) und an die Mallsche (7) Arbeit über die Entwicklung der Körperhöhlen im Keibelschen Handbuche der Entwicklungsgeschichte des Menschen.

Die Pleuroperikardialhöhlen entstehen im Embryo als gemeinsamer, zusammenhängender Hohlraum und bilden einen Teil des Cöloms. Die Trennung von der Peritonealhöhle geschieht durch einen queren Wulst: Das Septum transversum. Hinten neben der Wirbelsäule hängen Pleuroperikardialhöhle und Peritonealhöhle noch zusammen durch die Brustfortsätze der Peritonealhöhle. Der Abschluss erfolgt hier durch von der Hinterwand der Rumpfhöhle vorspringende Falten, die Uskowschen Pfeiler, welche sich mit dem Septum transversum in Verbindung setzen. Die Trennung der Pleuroperikardialhöhle in die beiden Pleurahöhlen einerseits und die Perikardialhöhle andererseits wird deutlich am Ende der 5. Woche des fötalen Lebens, und sie vollzieht sich im engen

Zusammenhang mit der Entwicklung und Weiterbildung der grossen venösen Gefässe, besonders der Ductus Cuvieri. Diese Gebilde laufen seitlich an der hinteren Brustwand und bedingen bei ihrem Verlauf das Vorspringen von Falten, den sogenannten Membranae pleuro-pericardiacae (Lungenleisten nach Mall). Diese Falten wachsen aktiv an ihrem vorderen Rand aus, setzen sich mit dem Mediastinum in Verbindung und bewirken auf diese Weise eine Trennung der beiden Pleurahöhlen einerseits, der Perikardialhöhle andrerseits. Durch Aussprossen der Lungenanlagen in die Pleurahöhlen und durch die Ausdehnung derselben werden die Pleurahöhlen vergrössert und die Perikardialhöhle entsprechend verkleinert.

Schliessen wir von diesen entwicklungsgeschichtlichen Tatsachen auf die Defektbildungen des Herzbeutels, so muss die Lage des Herzens mit der linken Lunge in einem gemeinsamen Hohlraum in der Tat bedingt sein durch Nichtbildung der Abschlussmembran zwischen linker Pleurahöhle und Perikardialhöhle. Die teratogenetische Terminationsperiode würde zu suchen sein in der Zeit der 5. Woche des intrauterinen Lebens. Über die Ursache der Nichtausbildung der trennenden Membran, der linken Membrana pleuro-pericardiaca, in dieser intrauterinen Entwicklungsperiode können wir uns natürlich nur Vermutungen machen. Da, wie erwähnt, die Ausbildung der Membranae pleuro-pericardiacae in engem Zusammenhang sich vollzieht mit der Ausbildung der Ductus Cuvieri, liegt der Gedanke nahe, dass eine Anomalie im Bereiche der grossen venösen Gefässe daran schuld sein könne, um so mehr, als wir wissen, dass in dieser Periode der embryonalen Entwicklung sich wichtige Umbildungen im Gebiet der grossen Venenstämme des Körpers überhaupt vollziehen. Diesen Gedankengang hat offenbar auch Perna verfolgt, wenn er als Ursache des mangelhaften Abschlusses der Pleuroperikardialhöhle und damit die kausale Genese der Defekte des Herzbeutels sieht in einer frühzeitigen Atrophie des linken Ductus Cuvieri. Diese Atrophie nimmt er jedoch nicht als primär an, sondern bringt sie in Zusammenhang mit Veränderungen im Gebiet der grossen Venenstämme der oberen Körperhälfte in jener Entwicklungperiode. Bekanntermassen findet nach Ausbildung des Venengebietes der unteren Hohlvene, sowie nach Ausbildung einer Queranastomose — der linken Vena anoyma — von der linken Vena jugularis zur rechten normalerweise eine partielle Atrophie des linken Ductus Cuvieri statt. Der restierende Teil des linken Ductus Cuvieri bildet sich danach zur Vena magna cordis um. Man kann sich vorstellen, dass, wenn die Ausbildung der

Queranastomose zwischen den beiden Venae jugulares zu einem früheren Termin erfolgt, als unter normalen Verhältnissen, dass dann auch die Ausbildung des linken Ductus Cuvieri eine andere sein wird. Es würde dann als auslösendes Moment der frühzeitigen Atrophie des linken Ductus Cuvieri und der damit in Zusammenhang stehenden Nichtausbildung der linken Membrana pleuro-pericardiaca die heterochrone Ausbildung der Queranastomose im Gebiet der Venae jugulares in Betracht kommen. Ob die kausale Genese der Defektbildungen des Herzbeutels in einwandfreier Weise überhaupt je geklärt werden wird, erscheint zweifelhaft. Die einzige Möglichkeit unserer Meinung nach, wie dies geschehen könne, wäre ein Zufallsbefund in einer Serie durch einen Embryo mit Anomalie in der Ausbildung der linken Membrana pleuro-pericardiaca. Ob jedoch eine derartige Beobachtung je gemacht wird, und ob sie dann von dem betreffenden Untersucher zur Klärung der hier besprochenen Verhältnisse herangezogen wird, scheint zweifelhaft.

Gehen wir zum Schluss noch mit einem kurzen Wort auf die Klinik der Defekte des Herzbeutels ein, so sind bei allen bisher festgestellten Fällen Erscheinungen, welche auf die Defektbildung schliessen liessen, intra vitam nicht beobachtet worden. Auch in unseren Fällen hatte die Untersuchung des Herzens nichts Besonderes ergeben. Notierte klinische Symptome von Seiten des Herzens finden sich in einigen Krankengeschichten, jedoch waren das solche, welche nicht den Gedanken an etwas Besonderes von seiten des Herzbeutels nahelegten. Nähere Angaben über die Klinik der Herzbeuteldefekte finden sich in der Arbeit von Ebstein (4), auf die wir hiermit verweisen.

Zum Schluss der Arbeit sei mir gestattet, Herrn Prof. Dr. M. Borst für die gütige Übernahme des Referates dieser Arbeit und Herrn Prof. Dr. A. Schmincke für die freundliche Unterstützung bei der Ausarbeitung meinen ergebensten Dank auszusprechen.

Zitierte Literatur.

1. Boxall. Transact. of the obstetrical society of London, Bd. 228, S. 209.
2. Brachet. Journal de l'Anatomie et de la Physiologie, T. 33. Paris 1897, S. 241.
3. Chiari. Wiener med. Wochenschr. 1880, Nr. 14, S. 371.
4. Ebstein. Münchener med. Wochenschr. 1910, Bd. 10, S. 502.
5. Faber. Virch. Archiv. 1878, Bd. 74, S. 173.
6. Hertwig. Die Elemente der Entwicklungsgeschichte des Menschen und der Wirbeltiere. 2. Auflage. Jena 1904.
7. Mall. In: Keibels Lehrbuch der Entwicklungsgeschichte des Menschen. Leipzig 1909.
8. Orth. Lehrbuch der speziellen patholog. Anatomie, 1887, I. Bd., S. 126.
9. Perna. Anatomischer Anzeiger. 1910, 35. Bd., S. 522.
10. Picchi. Lo Sperimentale. Firenze, 1907, S. 375.
11. Saxer. Münchener med. Wochenschr. 1902, S. 858.
12. Schindewolf. Inaug.-Diss. Marburg 1900.
13. Versé. Münchener med. Wochenschr. 1909, Nr. 51, S. 2664.

Lebenslauf.

Ich, Martha Plaut, wurde am 7. Juli 1887 zu Frankfurt a. M. als Tochter des Rabbiners Dr. Rudolf Plaut geboren. Nach Absolvierung der Töchterschule besuchte ich fünf Jahre lang die Realgymnasialkurse für Mädchen zu Frankfurt a. M. Die Reifeprüfung bestand ich am 2. April 1908 an der Musterschule zu Frankfurt a. M. Ich studierte an den Universitäten Freiburg, München und Berlin; die ärztliche Vorprüfung bestand ich am 2. August 1910 an der Universität Freiburg. Im Sommer-Semester 1913 unterzog ich mich der ärztlichen Staatsprüfung an der Universität München. Vorliegende Dissertation habe ich am pathologischen Institute der Universität München unter Leitung des Herrn Professor Dr. Schmincke angefertigt.

Druck von Carl Ritter, G. m. b. H.
Wiesbaden.